

DOENÇA DE JORGE LOBO:
primeiro caso diagnosticado no Estado do Maranhão

JORGE LOBO'S DISEASE:
the first case identified in the state of Maranhão

ENFERMEDAD DE JORGE LOBO:
el primer caso diagnosticado en el estado de Maranhão.

Antonio Rafael da Silva
Gário Silva Pinheiro
Wilma Batista de Matos
Maria de Jesus de Almeida Couto
Eloisa da Graça do Rosário Gonçalves

Resumo: É relatado o primeiro caso de Doença de Jorge Lobo, diagnosticado no Estado do Maranhão. Trata-se de um paciente do sexo masculino, de 38 anos de idade, preto, lavrador, que apresentava lesões infiltrativas, nodulares e queloidiformes no pavilhão auricular e no cotovelo esquerdos, de longa evolução. O diagnóstico foi confirmado por exame micológico direto e histopatológico das lesões.

Palavras-chave: Doença de Jorge Lobo. Estado do Maranhão.

Abstract: The first case of Jorge Lobo's disease identified in the state of Maranhão is described. It was a 38 years old black countryman who presented infiltrated nodules and cheloid-like cutaneous lesions in auricular pavilion and left elbow of long evolution. Diagnosis was confirmed by direct microscopy and histopathological examination of the lesions.

Keywords: Jorge Lobo's disease. State of Maranhão.

Resumen: Se reportó el primer caso de la Enfermedad de Jorge Lobo, diagnosticada en el estado de Maranhão. Es un paciente masculino de 38 años de edad, negro, agricultor, que tenía infiltraciones y lesiones nodulares y queloidiformes en la oreja y en el codo izquierdos, de larga evolución. El diagnóstico fue confirmado por examen micológico directo y por histopatología de las lesiones.

Palabras clave: Jorge Lobo. Estado de Maranhão.

1 INTRODUÇÃO

A doença de Jorge Lobo apresenta-se como uma condição típica de regiões de clima equatorial, acometendo indivíduos que habitam ou trabalham em áreas de floresta, com clima quente e úmido; no Brasil, a doença foi descrita nos estados do Amazonas, Pará, Mato Grosso e Acre (OPROMOLLA et al., 1999, p. 135), não havendo registros, até então, no Estado do Maranhão.

A doença de Jorge Lobo ou lobomicose é uma infecção fúngica, da derme, que se caracteriza por ter evolução insidiosa e por não comprometer mucosas, nem órgãos internos ((BARUZZI; OPROMOLLA, 2013, p. 1218). Descrita pela primeira vez por Jorge de Oliveira Lobo, em 1931, em paciente procedente do Estado do Amazonas (LOBO, 1913, p.763), apresenta morbidade importante em decorrência do potencial de causar deformidades.

A classificação definitiva do fungo causador da doença não é bem definida, uma vez que nunca foi cultivado. Por conta disso recebeu várias denominações entre as quais: *Glenos-*

porella lobo (FONSECA; LEÃO, 1940, p.147); *Lobomyces lobo*, *Blastomyces lobo* e *Paracoccidioides lobo* (FONSECA; LACAZ, 1971, p. 225). Em 1999, foi proposto o binômio *Lacazia lobo* em homenagem a Carlos da Silva Lacaz e Jorge de Oliveira Lobo (TABORDA; TABORDA; MEGINNIS, 1999, p. 2031). Morfologicamente o fungo tem a forma de célula arredondada, de 10 a 12 µm, com aspecto leveduriforme e membrana de duplo contorno, refringente. Reproduz-se por gemulação. Induz no tecido infectado uma reação histiocitária intensa e difusa, contendo grande número de células gigantes com numerosos parasitas intra e extracelulares. Também estão presentes linfócitos, plasmócitos e neutrófilos (VILANI – MORENO; SILVA; OPROMOLLA, 2004, p.165).

A doença pode apresentar-se sob variadas manifestações clínicas, podendo as lesões serem queloidiformes, presentes na maioria dos casos ou infiltrativas, gomosas, ulceradas e verruciformes (SILVA; BRITO, 1994, p.133). Pode, ainda, ser classificada, quanto ao tipo de lesões apresentadas em um dado paciente, em monomórfica ou polimórfica e quanto à

*Artigo recebido junho 2013
Aprovado em junho 2013

distribuição das lesões nos segmentos corporais em localizadas, multifocais e disseminadas (OPROMOLLA et al., 1999, p. 135).

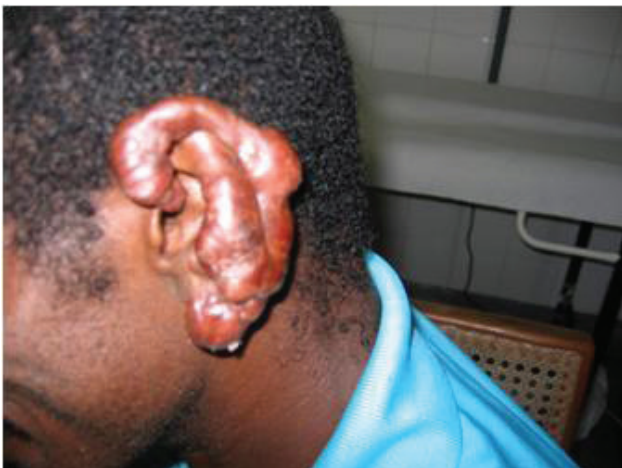Ao se analisar a situação da doença de Jorge Lobo, constata-se que a patologia pode ser considerada de baixa prevalência. No entanto, o número de casos vem crescendo progressivamente. Em decorrência da evolução da doença ser crônica e as lesões levarem anos para se desenvolverem, é muito provável que haja prevalência oculta. Assim, o número de casos pode ser bem maior do que o registrado, o que torna necessário que todos os casos conhecidos sejam documentados para um melhor entendimento da real dimensão do problema.

2 RELATO DO CASO

Paciente do sexo masculino, 38 anos, preto, lavrador, residente há 13 anos na localidade de Água Bela, município de Newton Belo, Estado do Maranhão, compareceu ao Centro de Referência em Doenças Infecciosas e Parasitárias (CREDIP), da Universidade Federal do Maranhão, apresentando infiltração e prurido em todo o pavilhão auricular, de início há 20 anos e cotovelo esquerdo, de início há um ano e meio. O paciente referiu ter procurado auxílio médico em seu município por diversas vezes, tendo recebido tratamentos regulares para hanseníase virchoviana e leishmaniose tegumentar americana, sem resposta clínica satisfatória.

Na investigação de dados epidemiológicos, o paciente referiu ter residido, por tempo variado, nas localidades de Água Preta, Quinto Braço, Manguari, nos municípios de Vitória do Mearim, Zé Doca e São João do Carú, respectivamente, situados na região centro-oeste do Estado do Maranhão. Aos 18 anos esteve, por três meses, no município de Paragominas (PA), onde trabalhou em uma fazenda, retornando

Figura 2 – Doença de Jorge Lobo – lesões infiltrativas e nodulares no pavilhão auricular



Fonte: Elaborado pelos autores

após esse período ao Maranhão.

O exame físico, no CREDIP, constatou infiltração acentuada com nódulos confluentes, com aspecto queloidiforme e dolorosos à palpação em todo o pavilhão auricular e cotovelo esquerdos (Figuras 1 e 2). Não havia reações ganglionares, nem acometimento mucoso. O exame clínico dos sistemas orgânicos foi normal.

Foram feitos os exames micológico direto, com adição de hidróxido de potássio a 10%, histopatológico das lesões, os quais mostraram, respectivamente, os seguintes resultados: "presença de células fúngicas esféricas, de paredes espessas, hialinas, formando correntes simples e ramificadas, com elementos ligados uns aos outros por conexões tubulares" e "presença de macrófagos, contendo numerosos esporos, com cápsulas espessas, refringentes, difusamente distribuídos por todo o derma. Conclusão: doença de Jorge Lobo" (Figuras 3 e 4).

Foi iniciado tratamento com clofazimina (300mg/dia), associando-se itraconazol (100mg/dia), um mês após o início do tratamento. Dois meses após, foi feita a primeira avaliação clínica, constatando-se cessação do prurido e redução moderada das infiltrações.

3 DISCUSSÃO

A literatura registra 490 casos da doença de Jorge Lobo no mundo, sendo 318 do Brasil (BRITO; QUARESMA, 2007, p. 475). É considerada uma doença típica da região amazônica, de onde são procedentes os casos descritos em nosso país (OPROMOLLA et al., 1999, p. 135). Predomina em pessoas que exercem atividades rurais como agricultores, seringueiros, garimpeiros, o que lhe confere um caráter ocupacional (BRITO, QUARESMA, 2007, p. 475). Diversos grupos étnicos são acometi-

Figura 1 – Doença de Jorge Lobo - lesões infiltrativas e nodulares no cotovelo



Fonte: Elaborado pelos autores

dos, destacando-se a alta prevalência entre os índios Caiabi (BARUZZI; OPROMOLLA, 2013, p.1218).

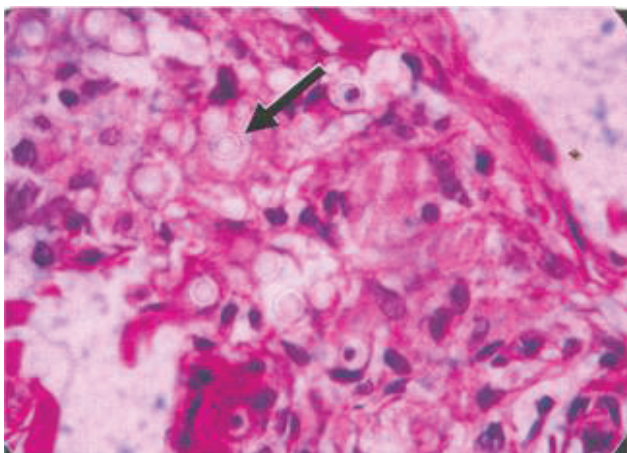
No ambiente da floresta equatorial, com clima quente e úmido, o fungo vive como saprófita e, embora não esteja completamente esclarecido o mecanismo de infecção humana, é possível que traumatismos com fragmentos vegetais, assim como soluções de continuidade pré-existentes tenham papel nesse mecanismo (BARUZZI; OPROMOLLA, 2013, p.1218). O caso ora relatado apresenta dados que corroboram aqueles da literatura, destacando-se o fato de o paciente residir e exercer atividades laborais em áreas rurais de municípios situados na região da pré-amazônia maranhense e no Estado do Pará, cujas características fisiográficas são propícias à manutenção do fungo na natureza.

Figura 3 – Doença de Jorge Lobo – achados do exame micológico: presença de células fúngicas esféricas, de paredes espessas, hialinas, formando correntes simples e ramificadas, com elementos ligados uns aos outros por conexões tubulares



Fonte: Elaborado pelos autores

Figura 4 – Doença de Jorge Lobo – alterações histopatológicas: presença de macrófagos, contendo numerosos esporos, com cápsulas espessas, refringentes, difusamente distribuídos por todo o derma



Fonte: Elaborado pelos autores

No caso descrito, é difícil precisar o local de aquisição da infecção, visto que o paciente residiu em localidades variadas e que a doença apresenta período de incubação longo. No entanto, é possível ter sido no Estado do Maranhão, uma vez que o paciente esteve no Pará por período muito curto de tempo. A idade do paciente quando do surgimento das lesões, em torno dos 20 anos, é compatível com a faixa etária mais comprometida pela doença (BRIT; QUARESMA, 2007, p. 475).

Do ponto de vista clínico, o quadro apresentado pelo paciente segue a evolução clássica descrita da doença, com o envolvimento do pavilhão auricular, lesões polimórficas (infiltrativas, nodulares e queloidiformes) e disseminadas, uma vez que havia lesões em mais de um segmento corporal (OPROMOLLA et al., 1999, p.135). Não houve dificuldades técnicas para a confirmação do diagnóstico, tendo sido observados os achados típicos, conforme descrição dos exames direto e histopatológico.

4 CONSIDERAÇÕES FINAIS

Por se tratar de doença que incide em trabalhadores da terra em áreas florestais, os autores esperam, com o relato apresentado, alertar os profissionais do setor de saúde do Estado do Maranhão para a possibilidade de que outros casos venham a ocorrer em nossa região. Uma vez que a doença de Jorge Lobo pode produzir lesões polimórficas, de longa evolução, é importante que este diagnóstico seja considerado diante de pessoas com as manifestações descritas, para que tratamento apropriado seja instituído o mais precocemente possível.

REFERÊNCIAS

- BARUZZI, R. G.; OPROMOLLA, D. V. A. Doença de Jorge Lobo. In: COURA, José Rodrigues (Ed.). Dinâmica das doenças infecciosas e parasitárias, 2.ed. Rio de Janeiro: Guanabara Koogan, 2013. v. 2, p. 1218-1224.
- BRITO, A. C.; QUARESMA, J. A. S. Lacaziose (doença de Jorge Lobo): revisão e atualização. Anais Brasileiros de Dermatologia, n. 82, p. 475 - 476, 2007.
- FONSECA, O. F.; LEÃO, A. E. A. Contribuição para o conhecimento das granulomatoses blatomycoides: o agente etiológico da doença de Jorge Lobo. Revista de Medicina e Cirurgia Brasileira, n. 48, p. 147-158, 1940.
- FONSECA, O. J. M.; LACAZ, C. S. Estudo de culturas isoladas de blastomicose queloidiforme (doença de Jorge Lobo):

denominação ao seu agente etiológico. *Revista do Instituto de Medicina Tropical de São Paulo*, n. 13, p. 225-251, 1971.

LOBO, J. Um caso de blastomicose produzido por uma espécie nova, encontrada em Recife. *Revista Médica de Pernambuco*, n. 1, p. 763-775, 1931.

OPROMOLLA et al. Lobomicose: relato de 40 casos novos. *Anais Brasileiros de Dermatologia*, n. 74, p. 135-141, 1999.

SILVA, D.; BRITO, A. Formas clínicas não usuais da micose de Lobo. *Anais Brasileiros*

de Dermatologia, n. 69, p. 133-136, 1994.

TABORDA, P. R.; TABORDA, V. A.; MEGINNIS, M. R. *Lacazia loboi* gen. nov., comb. nov., the etiologic agent of lobomycosis. *Journal of Clinical Microbiology*, n. 37, p. 2031-2033, 1999.

VILANI – MORENO, F. R.; SILVA, L. M.; OPROMOLLA, D. V. A. Avaliação da atividade fagocítica dos monócitos do sangue periférico de pacientes com doença de Jorge Lobo. *Revista da Sociedade Brasileira de Medicina Tropical*, n. 37, p. 165-168, 2004.