

# FÍSTULA COLECISTODUODENAL UMA RARA COMPLICAÇÃO DE COLELITÍASE: RELATO DE CASO E SEU DIAGNÓSTICO POR IMAGEM

## CHOLECYSTODUODENAL FISTULA A RARE COMPLICATION OF CHOLELITHIASIS: CASE REPORT AND ITS IMAGING DIAGNOSIS

Iara Rocha Rufino<sup>1</sup>, Mara Sílvia Pinheiro Cutrim<sup>2</sup>

### Resumo

**Introdução:** Fístula colecistoduodenal é uma complicação rara de colelitíase não tratada, que pode levar a consequências clínicas graves, como íleo biliar e síndrome de Bouveret. **Objetivo:** Relatar um caso de uma paciente com história de colelitíase não tratada e que os achados de imagens detectaram fístula colecistoduodenal. **Métodos:** Estudo descritivo do tipo relato de caso com abordagem retrospectiva. **Resultados:** Análise de dados contidos em prontuário de paciente acompanhada no HU-UFMA. **Conclusão:** É importante o conhecimento dessa doença para que seja realizado um diagnóstico precoce e assim diminuir sua morbimortalidade.

**Palavras-chave:** Cálculos biliares. Fístula biliar. Fístula do sistema digestório.

### Abstract

**Introduction:** Cholecystoduodenal fistula is a rare complication of untreated cholelithiasis, which can lead to serious clinical consequences such as biliary ileum and Bouveret's syndrome. **Objective:** To report a case of a patient with a history of untreated cholelithiasis and that imaging findings detected cholecystoduodenal fistula. **Methods:** Descriptive case report study with retrospective approach. **Results:** Analysis of data contained in the medical records of patients followed up at HU-UFMA. **Conclusion:** It is important to know this disease so that an early diagnosis can be made and thus reduce its morbidity and mortality.

**Keywords:** Gallstones. Biliary fistula. Digestive system fistula.

## Introdução

As fístulas bilioentéricas são uma comunicação anômala entre o sistema biliar e o trato gastrointestinal, que ocorrem espontaneamente, como consequência de uma complicação tardia e rara de colelitíase não tratada, que podem levar a sérias consequências clínicas, como o íleo biliar e a síndrome de Bouveret, podendo até colocar em risco a vida do paciente<sup>1</sup>.

A fístula decorre de uma erosão na parede do trato biliar e no tubo digestivo causada por um cálculo vesicular, levando a um processo inflamatório, seguido por perfuração, fistulização e saída do cálculo biliar para o trato gastrointestinal, podendo levar ao íleo biliar, que é a obstrução do trato gastrointestinal decorrente de cálculo biliar. A apresentação clínica mais comum dessa afecção é a dor abdominal associada a distensão e vômitos, com uma evolução insidiosa devido ao efeito de válvula do cálculo. A obstrução do trato gastrointestinal por um cálculo biliar em nível do piloro ou do duodeno através de uma fístula bilioduodenal ou biliogástrica caracteriza a síndrome de Bouveret, que também é uma complicação rara de colelitíase não tratada<sup>2</sup>.

O íleo biliar ocorre com maior prevalência na faixa etária acima dos 60 anos, no sexo feminino e representa cerca de 1 a 4% de todas as obstruções intestinais mecânicas. As fístulas bilioentéricas são uma afecção rara e correspondem a cerca de 1% de todas as complicações de colelitíase, e quando ocorrem, a fístula mais frequente é a fístula colecistoduodenal, que é a comunicação entre a vesícula biliar e o duodeno<sup>3</sup>.

Em relação ao diagnóstico por imagem, os sinais

radiológicos descritos por Rigler, dilatação das alças do intestino delgado com nível hidroaéreo, aerobilia e litíase biliar ectópica, compõem a tríade de Rigler, que é patognomônica de íleo biliar e ocorre em cerca de 40 a 50% dos casos. A radiografia contrastada pode ser útil, pois pode ser possível a visualização de falha de enchimento correspondente ao cálculo e a contrastação da fístula. A ultrassonografia pode revelar aerobilia, distensão gástrica e de alças intestinais e litíase biliar, mas que, por vezes, os cálculos podem não ser localizados. Na tomografia, a tríade de Rigler é melhor vista, na qual a aerobilia e a dilatação gástrica são mais facilmente identificadas e o orifício fistuloso também pode ser identificado com a administração de contraste oral, seja pela visualização do seu trajeto ou, de forma indireta, pela identificação de contraste no interior da vesícula biliar<sup>4</sup>.

Considerando a gravidade das fístulas biliares, este artigo tem como objetivo relatar um caso de uma paciente acompanhada no HU-UFMA, que foi diagnosticada com fístula colecistoduodenal decorrente de complicação de colelitíase não tratada, bem como realizar uma discussão sobre o tema correlacionando com os achados dos exames de imagem da paciente e mostrando como os métodos de imagem podem ser utilizados para seu diagnóstico, a fim de diminuir as complicações decorrentes desta afecção.

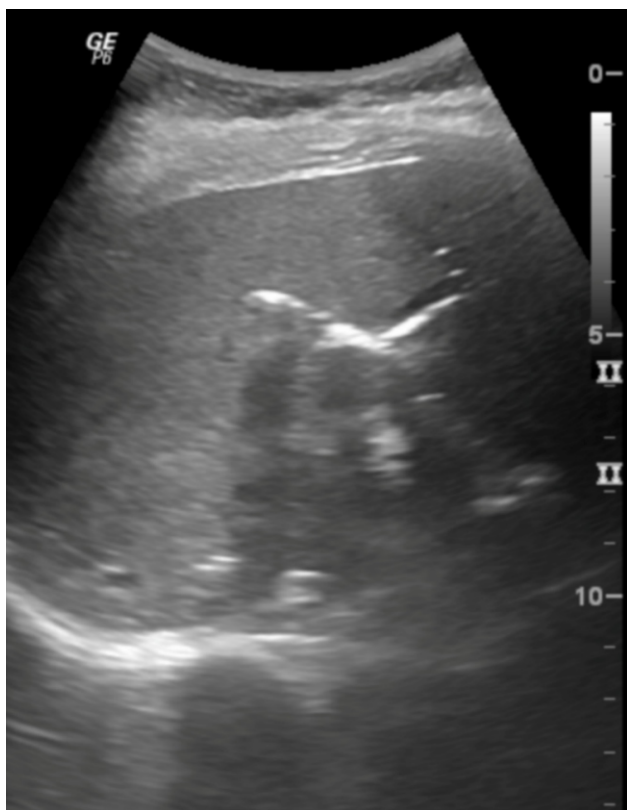## Relato de caso

Paciente do sexo feminino, de 51 anos, atendida ambulatorialmente com queixas inespecíficas de dis-

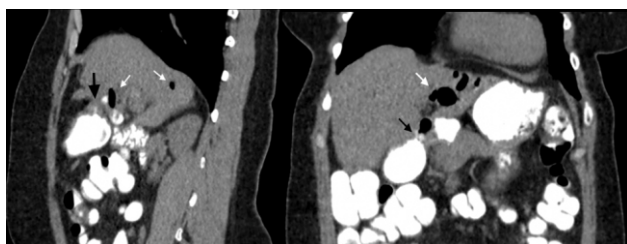
<sup>1</sup> Residência em Radiologia e Diagnóstico por Imagem. Hospital Universitário da Universidade Federal do Maranhão - HU-UFMA.

<sup>2</sup> Supervisora da Residência Médica de Radiologia e Diagnóstico por Imagem do HU-UFMA. Docente da Universidade Federal do Maranhão - UFMA. Contato: Iara Rocha Rufino. E-mail: iarinharuf@gmail.com

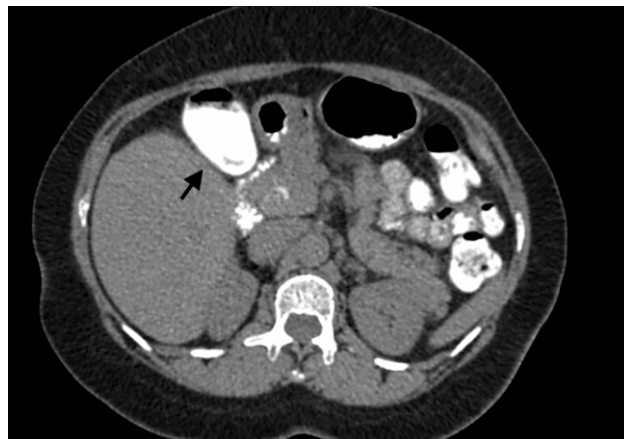
pepsia de cerca de um mês e meio de duração e história clínica prévia de colelitíase não tratada. Ao estudo ultrassonográfico do abdome superior a vesícula biliar não foi caracterizada, no entanto foram detectados sinais que sugeriam aerobilia (Figura 1), sendo realizada tomografia computadorizada complementar que revelou aerobilia, dilatação de vias biliares e comunicação/fístula colecistoduodenal (Figura 2), condizentes com a tríade de Rigler, embora não tenha sido caracterizada litíase biliar ectópica. Foi submetida a endoscopia digestiva alta que demonstrou a presença de dois óstios no bulbo duodenal, que sugeriam derivação biliodigestiva. A paciente evoluiu com piora da sintomatologia álgica e foi internada para realização de colecistectomia videolaparoscópica e correção da fístula colecistoduodenal, com achado histopatológico de colecistite crônica acentuada fistulizada, com relato de ausência de cálculos na peça cirúrgica. Recebeu alta assintomática, após realização de ressonância magnética de controle, que não identificou mais a presença de fístula colecistoduodenal.



**Figura 1** - Sinais de aerobilia ao exame de ultrassonografia do abdome superior da paciente. Hospital Universitário da Universidade Federal do Maranhão. São Luís, MA, Brasil, 2019.



**Figura 2** - Tomografia computadorizada da paciente mostrando aerobilia (setas brancas) e a fístula colecistoduodenal (setas pretas). Hospital Universitário da Universidade Federal do Maranhão. São Luís, MA, Brasil, 2019.



**Figura 3** - Tomografia computadorizada da paciente mostrando vesícula biliar preenchida pelo contraste oral (seta preta), sinal indireto de fístula colecistoduodenal. Hospital Universitário da Universidade Federal do Maranhão. São Luís, MA, Brasil, 2019.

### Discussão

A incidência de fístulas bilioentéricas em pacientes com litíase biliar é rara, sendo a fístula colecistoduodenal o tipo mais frequente quando ocorre, podendo levar a íleo biliar e síndrome de Bouveret<sup>3</sup>.

A faixa etária de maior prevalência é na sexta década de vida, com predomínio no sexo feminino e a sintomatologia mais comum dessa afecção é a dor abdominal associada a distensão e vômitos, com uma evolução insidiosa<sup>2,3</sup>. No caso deste trabalho, a paciente apresentava queixas inespecíficas de dispepsia e na avaliação com exames de imagem demonstrou-se aerobilia e dilatação das vias biliares, tanto pela avaliação ultrassonográfica quanto tomográfica. Na tomografia, foi identificado também uma comunicação entre o sistema biliar e o trato gastrointestinal, através de fístula colecistoduodenal e pela presença de contraste oral na vesícula biliar (Figura 3). Os sinais radiológicos identificados na paciente condizem com a tríade de Rigler, apesar da litíase biliar ectópica não ter sido caracterizada, pois o cálculo biliar pode ter migrado e sido eliminado pelo trato intestinal. A tomografia é o melhor método para a identificação da tríade de Rigler, pois aerobilia e dilatação de alças intestinais são facilmente visualizadas, e o diagnóstico da fístula pode ser feito com a administração de contraste oral tanto pela identificação do trajeto fistuloso, como de forma indireta, pela visualização do contraste no interior da vesícula<sup>4</sup>. Os achados radiográficos foram confirmados pela endoscopia digestiva alta, que demonstrou a presença de dois óstios no bulbo duodenal, e pelo histopatológico com achado de colecistite crônica acentuada fistulizada e ausência de cálculos na peça cirúrgica.

Essa condição clínica pode levar a consequências clínicas graves e até colocar em risco a vida do paciente. O tratamento da fístula colecistoduodenal é cirúrgico, com a realização de colecistectomia e correção da fístula. Em vista de sua gravidade e ocorrer em uma faixa etária mais avançada, geralmente com comorbidades, é de suma importância o conhecimento dessa enfermidade pelos profissionais de saúde para sua identificação e diagnóstico precoce, para que possa diminuir a morbimortalidade dessa afecção.

**Referências**

1. Espinosa FA, Sánchez RM, Solís FV, Martínez GAG, Reyes JLM, Quiroz PIF. Cholecystoduodenal fistula, an infrequent complication of cholelithiasis: our experience in its surgical management. *Rev Gastroenterol*, 2017; 82(4): 287-295.
2. Campelo MRO, Chaves JPG, Megegola VM. Íleo biliar: um relato de caso. *Rev da AMRIGS*, 2015; 59(1): 35-38.
3. Ferri JVV, Zaki CH, AsCBC-RS, Vecchia Junior CPD, Volkweis BS, ACBC-RS, *et al.* Síndrome de Bouveret: abordagem cirúrgica não definitiva. *Relatos Casos Cir*, 2017; (4): 1-3.
4. Rodrigues ILM. Síndrome de Bouveret e seu diagnóstico por imagem. *Radiol Bras*, 2018; 51(4): 276-277.